

بِسْمِ اللَّهِ الرَّحْمَنِ الرَّحِيمِ

جلسه کيس رپورت

ارايه دهندہ: سينا شمسي بيرانوند

شرح حال بیمار

نام و نام خانوادگی: رحیم اسدی

اهل و ساکن اهواز

شغل: MDF کار

بیمار آقای ۴۲ ساله، smoker، opium addict (در حد مصرف ۲-۳ گرم شیره روزانه)، و مصرف کننده شیشه که از حدود ۲-۳ ماه قبل دچار سرفه سبز رنگ حجیم همراه با تنگی نفس و آفت FC ۲ به ۳ شده است. همچنین شرح حالی از کاهش وزن در حد ۲۰ kg در دو ماه اخیر و کاهش اشتها را ذکر میکند. بیمار شرح حالی از chest pain نیز ارائه میدهد اما درد شکم ندارد. به گفته بیمار از حدود ۱ سال قبل بیبوست داشته اما از حدود یک ماه قبل بیبوست بیمار نسبت به قبل تشدید شده است و ضایعات سفید رنگ انگلی در مدفوع بیمار مشاهده شده است که همراه مواد قرمز بوده است (به گفته بیمار خون نبوده است) در ۲ ماه اخیر ضایعات ماکولار و پیچ مانند در سطح بدن داشته که خود به خود زخم میشده است ولی خارش و سوزش نداشته است. طی سه چهار روز اخیر دچار تب و لرز و تعریق مخصوصاً شبها می شده است. ۳-۴ روز قبل از مراجعه به بیمارستان یک نوبت اپیستاکسی داشته است. دیسفاژی و ادینوفاژی نسبت به مایعات را ذکر میکرده است. احساس عدم دفع کامل ادرار همراه با احتباس ادراری دردناک داشته که با مصرف فانوپریدین برطرف شده است. در ۳-۴ سال اخیر بعلت کم اشتهایی و لاغری روزی ۷-۸ مرتبه دگزامتازون مصرف میکرده است که در ۲ ماه اخیر مصرف این قرص را قطع کرده است.

DH: مبندازول/ فنانوپریدین/ ملوکسیکام/ پنتازول

حساسیت غذایی دارویی خاصی را ذکر نمیکند

معاینه فیزیکی:

بیمار آگاه و هوشیار است. ill و toxic نیست. pale است اما ایکتریک نیست.

RR:20

معاینه فیزیکی:

ادم ۲+ اندام تحتانی بدون اختلاف سایز دارد
ریه در سمع Clear است.

سمع قلب نرمال است. سوفل سمع نشد

شکم بیمار نرم است. گاردین و تندرینس ندارد.

بیمار Pale است اما ایکتریک نیست.

PR: ۸۷

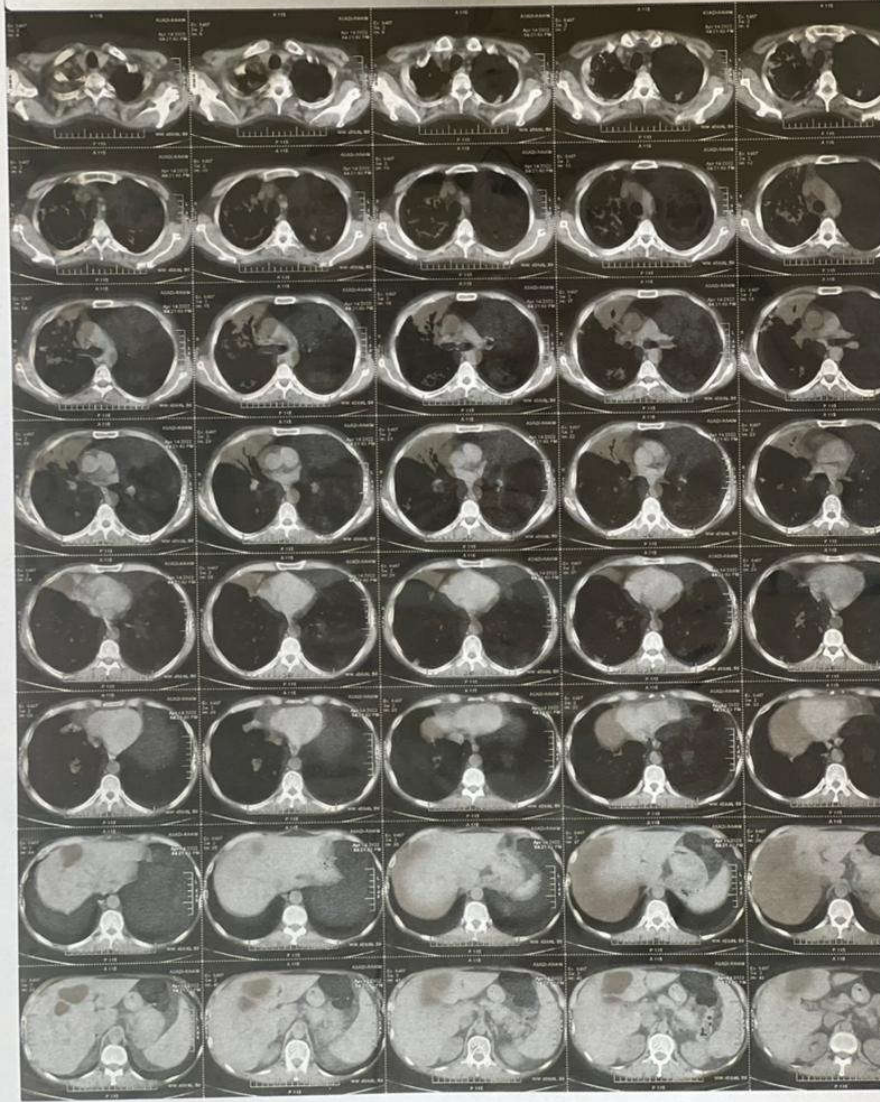
BP: ۸۰/۱۱۰

T:36.9

ASADI-RAHIM
01/01/25--334433
Sex: F Birth date: Jan 01 1978

Shafa medical imaging center
Acc. No.
Date: Apr 14 2012

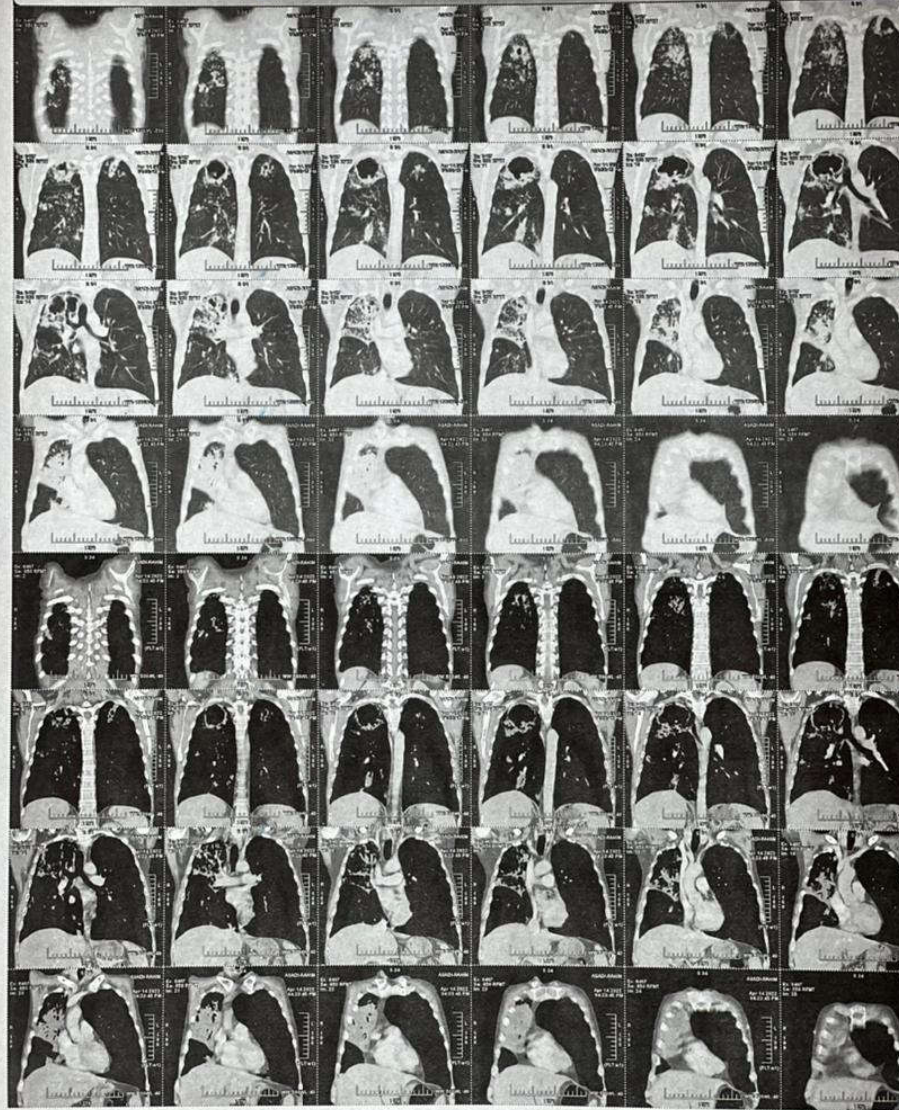1 / 2



ASADI-RAHIM
01/01/25-334433
Sex: F Birth date: Jan 01 1978

Shafa medical imaging cen
Acc. N
Date: Apr 14 2

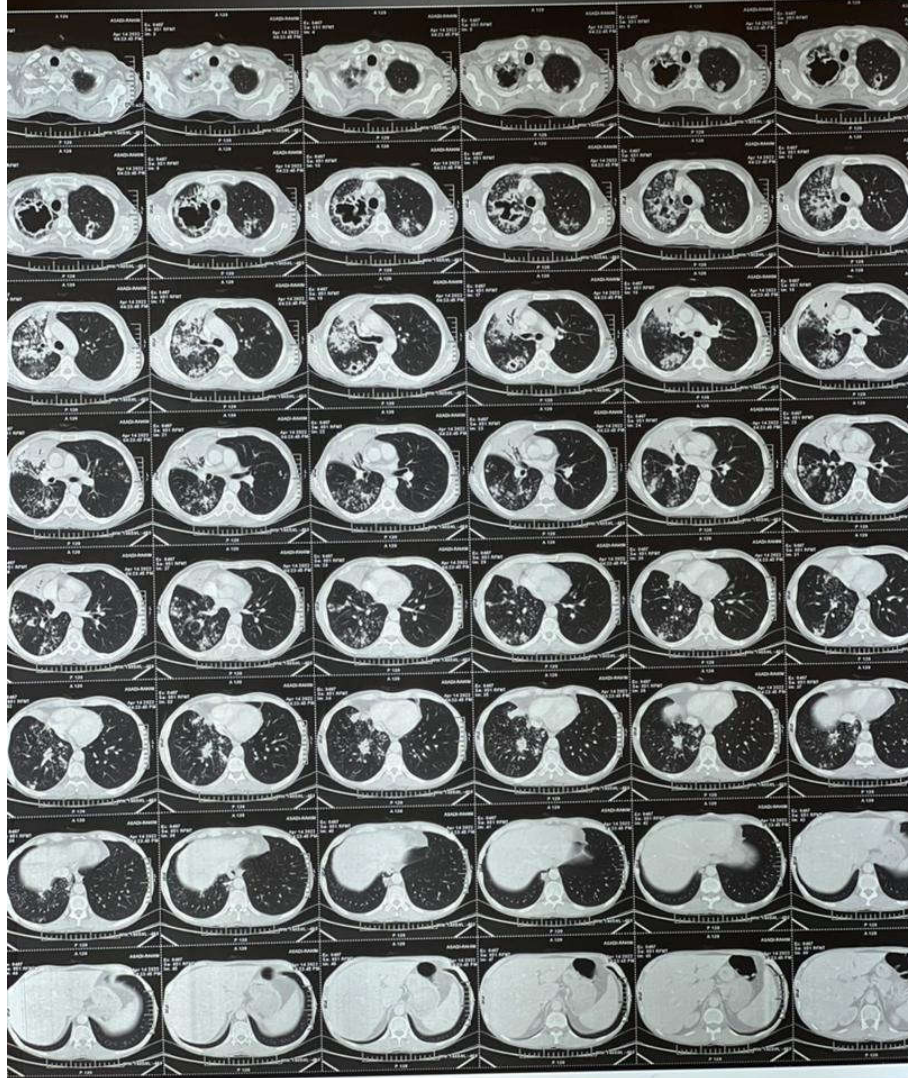
1 / 1



ADI-RAHIM
01/25-334433
x: F Birth date: Jan 01 1978

Shah Medical Imaging Center
Acc. Nb.
Date: Apr 14 202


1 / 2



ASADI-RAHIM
01/01/25-334433
Sex: F Birth date: Jan 01 1978

Shira medical imaging center
Acc. N
Date: Apr 14 2

2 / 2



آزمایشات بیمار در شروع بستری:

PH: 7.31
PCO₂: 54.3
Hco₃:26.9

۱۱۱ :CRP
۱۳۰ :ESR
۱۷۹۵ : fer
۲۰ :ALT
۴۵۹ :ALP
۰,۲ :(D) Bili
۰,۵ :(T) Bili
۳۸ :BUN
Cr:1.1
۴۸۰۰۰۰ : Plat

سیر بیماری:

با توجه به وضعیت گرافی و علائم بیمار در سیر بستری برای بیمار B.k درخواست شد که نوبت اول آن مثبت شد و نوبت دوم به علت کمبود خلط قابلتی انجا نداشت. PPD بیمار حدود ۲ Cm اندازه گیری شد. با توجه به شواهد بالینی قوی برای بیمار درمان چهار دارویی سل (رفامپین، اتامبوتول، لینزولاید، پیرازینامید) شروع شد. به دنبال شروع درمان بیمار دچار هپاتوتوکسیتی شده و آنزیم های کبدی بیمار افزایش یافت. درمان انتی بیوتیکی بیمار تغییر یافته و طبق نظر فارماکوژی بالینی به علت نبود اتامبوتول به استریپتومايسين، مروپنم، لوفلوکساسین و لینزولاید تغییر یافت. به علت درگیری شدید لوب میانی و فوقانی ریه راست برای بیمار مشاوره توراکس (جهت لوبکتومی) توصیه شد که طبق نظر سرویس جراحی در حال حاضر با توجه به شرایط بیمار کاندید این نوع مداخله جراحی نیست.